

# Sistema percutáneo de creación de fistulas arteriovenosas en pacientes con hemodiálisis: nuestra experiencia inicial

Isidro Sánchez-Villar, Zoraida García-González, Raquel Pestana-Rodríguez, Ana García-Ruiz

Complejo Hospitalario Universitario de Canarias (CHUC). Hospiten Tamaragua. Santa Cruz de Tenerife. España

Como citar este artículo:

Sánchez-Villar I, García-González Z, Pestana-Rodríguez R, García-Ruiz A. Sistema percutáneo de creación de fístulas arteriovenosas en pacientes con hemodiálisis: nuestra experiencia inicial. *Enferm Nefrol* 2022;25(3):258-62

## Correspondencia:

Isidro Sánchez Villar  
isvillar@gmail.com

Recepción: 01-06-2022

Aceptación: 25-06-2022

Publicación: 30-09-2022

## RESUMEN

**Introducción:** La fistula arteriovenosa es considerada el acceso de elección para los pacientes en hemodiálisis; en los últimos años emerge una alternativa a la creación quirúrgica de esta: la fistula arteriovenosa endovascular. Esta nueva tecnología conlleva un método menos agresivo y sin cirugía.

**Objetivo:** Describir los datos preliminares de nuestra unidad tras la implantación de este sistema novedoso, así como su implicación para enfermería.

**Material y Método:** Análisis descriptivo retrospectivo de las FAV-endovasculares realizadas a cinco pacientes mediante técnica percutánea. Se consideraron las características de los pacientes, de las FAV-endovasculares realizadas y la dificultad para su punción (escala EVA).

**Resultados:** La edad media fue de 63 (47-77) años, 100% hombres, dializándose con catéter tunelizado, a 4 de los pacientes se les había realizado al menos una fistula arteriovenosa quirúrgica sin éxito. La creación de la FAV-endovascular fue exitosa en 4 de los 5 pacientes, todas con localización radio-radial. No hubo complicaciones durante el procedimiento. De las 4 FAV-endovasculares 3 precisaron intervención endovascular posterior para su maduración. La media de tiempo de maduración 4,5 (4-5) meses; las 4 continuaron permeables al año.

Puntuada por 9 enfermeras experimentadas, la mediana de dificultad fue: punción inicial: 7, a partir del mes: 5 y comparada con las FAV quirúrgicas: 5.

**Conclusiones:** La FAV-endovascular supuso un procedimiento mínimamente invasivo con menor impacto para los pacientes,

elevado éxito inicial, pero precisó intervención endovascular posterior para su maduración. La dificultad para la punción fue más elevada inicialmente. La ausencia de cicatriz como referencia supuso realizar una exploración más exhaustiva.

**Palabras clave:** hemodiálisis; enfermería; fistula arteriovenosa; acceso vascular; fistula arteriovenosa endovascular; WavelinQ.

## ABSTRACT

**A percutaneous system for the creation of arteriovenous fistulas in hemodialysis patients: our initial experience**

**Introduction:** Arteriovenous fistula is considered the priority access for hemodialysis patients. In recent years, an alternative to the surgical creation of an arteriovenous fistula has been chosen, such as the endovascular arteriovenous fistula. This new technology involves a less aggressive and non-surgical approach.

**Objective:** To describe the preliminary data from our unit after the implementation of this novel system, as well as the nurse involvement.

**Material and Method:** Retrospective descriptive analysis of the endovascular AVFs performed in five patients using the percutaneous technique. The characteristics of the patients, the endovascular AVFs performed and the difficulty of puncture (VAS scale) were considered.

**Results:** Mean age was 63(47-77) years, 100% male, dialysing with a tunneled catheter, 4 of the patients had at least one unsuccessful surgical arteriovenous fistula. Endovascular AVF creation was successful in 4 of the 5 patients, all with radio-radial location. There were no complications during the procedure. Of the 4 endovascular AVFs 3 required subsequent endovascular intervention for maturation. The median maturation time was 4.5 (4-5) months; all 4 remained permeable at 1 year.

The median difficulty score by 9 experienced nurses was for initial puncture: 7; after 1 month: 5 and compared to surgical AVFs: 5.

**Conclusions:** Endovascular AVF was a minimally invasive procedure with lower patient impact, high initial success, but required subsequent endovascular intervention for maturation. Difficulty of puncture was higher initially. The absence of scar as a baseline meant a more thorough exploration.

**Keywords:** hemodialysis; arteriovenous fistula; vascular access; endovascular arteriovenous fistula; nursing; WavelinQ.

## INTRODUCCIÓN

Las guías de accesos vasculares consideran la fístula arteriovenosa (FAV) como el acceso de elección para los pacientes en hemodiálisis<sup>1</sup> El acceso ideal debería permitir un flujo sanguíneo suficiente, ser un acceso seguro y tener la mayor permeabilidad en el tiempo y la menor tasa de complicaciones posible. El acceso vascular (AV) que más se acerca a esta situación ideal es la FAV nativa (FAVn).

Desde que en febrero de 1965 el cirujano Dr. Kenneth Appel plasmara la idea de los Dres. James Cimino y Michael Brescia realizando la primera FAVn hasta la actualidad, la técnica continúa siendo quirúrgica y básicamente se sigue realizando de la misma manera<sup>2</sup>.

Sin embargo, en los últimos años ha surgido una alternativa a la realización quirúrgica de FAV: la FAV endovascular de creación percutánea (FAVe). Se han desarrollado dos sistemas de creación de FAVE: Ellipsys<sup>®</sup>TM 4Fr<sup>3</sup> y WavelinQTM 4Fr<sup>4</sup>. Ambos dispositivos establecen el flujo de entrada de la FAVE en la parte media del brazo utilizando las arterias radial o cubital proximal para el flujo de entrada y la vena comunicante profunda, es decir, vena perforante para el flujo de salida<sup>5</sup>.

Nuestro hospital ha introducido el método WavelinQTM 4Fr. Este sistema se desarrolló como una alternativa de perfil más bajo para facilitar el acceso a través de vasos más pequeños y minimizar las complicaciones en el sitio de acceso<sup>6</sup> Esta nueva tecnología conlleva un método menos agresivo

y sin cirugía. Se realiza en la sala de radiología intervencionista.

El sistema WavelinQTM 4Fr consta de dos catéteres (4F) magnéticos delgados y flexibles. Se precisa: una unidad electroquirúrgica (generador de radiofrecuencia), una almohadilla de tierra y un lápiz electroquirúrgico. Cada uno de los catéteres se inserta en una arteria (braquial) y una vena (braquial, cubital o radial) del brazo a través de una pequeña punción. Mediante fluoroscopia, los catéteres se hacen avanzar hasta la ubicación adecuada para la creación de la fístula AV endovascular (arteria cubital-vena cubital o arteria radial-vena radial). Los imanes en los catéteres les permiten alinearse con precisión mientras acercan los dos vasos adyacentes. El catéter venoso, que contiene el electrodo, emite una ráfaga de energía de radiofrecuencia para crear la conexión entre la arteria y la vena. Posteriormente se retiran los catéteres<sup>7</sup>. Como particularidad, no hay una cicatriz visible que identifique el sitio de creación de la FAVE<sup>8</sup>. Además la FAV quirúrgica suele tener una sola vena de salida, mientras que la FAVE puede tener varias venas de salida disponibles para la canulación.

Este innovador modelo de FAV añade un nuevo recurso para los pacientes de hemodiálisis (HD) y para enfermería la responsabilidad de mantener cuidados de calidad. Por ello, el objetivo de este estudio ha sido describir los datos preliminares de nuestra unidad tras la implantación de este sistema novedoso, así como su implicación para enfermería.

## MATERIAL Y MÉTODO

Análisis observacional descriptivo retrospectivo de todas las FAV realizadas mediante técnica percutánea en el Hospital Universitario de Canarias, entre noviembre de 2019 y abril de 2021.

Se consideraron las características de los pacientes, localización de la FAVE, el éxito técnico en su realización, tasa de complicaciones, intervenciones de corrección, tiempo de maduración para la punción, permeabilidad al año y dificultad para enfermería en la realización de la punción al inicio y a partir del mes. También se valoró cuál es la dificultad percibida por las enfermeras en la punción de una FAV quirúrgica.

Se consideró una FAVE madura cuando fue clínicamente funcional pudiéndose puncionar las dos agujas y con el flujo de sangre necesario para mantener la prescripción de diálisis del paciente.

Para valorar la dificultad de las punciones, se encuestó a las enfermeras que habían puncionado las FAVE al menos en dos momentos: primeras punciones y tras un mes de utilización de las mismas. Se preguntó por la dificultad en las primeras punciones, la dificultad a partir del mes, y por último la dificultad para la punción de una FAV quirúrgica. Se utilizó para ello una escala EVA, donde 0 era máxima facilidad y 10

máxima dificultad. Las entrevistas se realizaron pasado el mes de uso de la última de las FAVe realizada.

Las variables categóricas se han descrito con frecuencias y porcentajes, las variables continuas con medias y valores máximos y mínimos; y la dificultad para la punción con mediana y rango intercuartílico.

Los datos fueron obtenidos del programa informático de diálisis de nuestro centro, y para su tratamiento estadístico se utilizó el programa Microsoft Excel 2010.

Consideraciones éticas: La información obtenida ha sido tratada conforme a la actual Ley Orgánica 3/2018, de 5 de diciembre, de "Protección de Datos Personales y garantía de los derechos digitales", con el único fin del desarrollo de este estudio.

## RESULTADOS

La edad media de los pacientes fue de 63 (min:47-max:77) años, el 100% hombres. Los cinco pacientes se dializaban a través de un catéter venoso central tunelizado. A cuatro de ellos ya se les había realizado al menos una FAV quirúrgica sin éxito.

La localización de la FAVe en todos los casos fue radio-radial. La creación de la FAVe fue exitosa en 4 de los 5 pacientes. No hubo complicaciones durante el procedimiento.

De las cuatro FAVe funcionantes, tres precisaron intervención endovascular posterior para su maduración: 2 FAVe con colocación de stent y 1 FAVe colocación de stent y cierre de colaterales.

La media de tiempo de maduración de las FAVe fue de 4,5 (min:4-max:5) meses, las 4 FAVe continuaron permeables al año.

En todas las FAVe se empleó el ecógrafo para localizar la zona de anastomosis y decidir las zonas de punción (ver figura 1).

La dificultad percibida para puncionar la FAV fue puntuada por 9 enfermeras, 78% mujeres, con una edad media de 47 (min:38-max:61) años y media de experiencia en hemodiálisis de 15 (min:8-max:37) años.

Dificultad punción inicial FAVe: mediana 7, rango intercuartil: 1,5(Q1:6,5-Q3:8).

Dificultad punción a partir del mes FAVe: mediana 5, rango intercuartil 0,5(Q1:5-Q3:5,5).

Dificultad punción FAV quirúrgicas: mediana 5, rango intercuartil 0,5 (Q1:5-Q3:5,5).

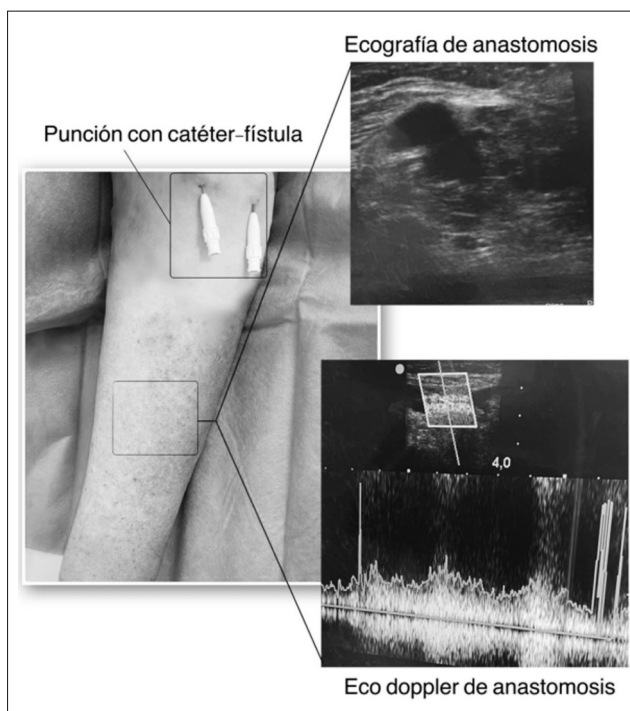


Figura 1. FAVe\* radio-radial izquierda.

\*FAVe: Fístula arteriovenosa endovascular.

## DISCUSIÓN

Aunque la guía de acceso vascular KDOQI 2019 menciona nuevos roles y tecnologías en la creación del acceso vascular como la FAVe<sup>9</sup>, las guías clínicas aún no incluyen recomendaciones. Su carácter menos invasivo tiene un menor impacto para los pacientes; pudiendo ser una opción interesante para aquellos que rechazan la cirugía. Esta técnica proporciona más opciones de acceso vascular<sup>10</sup> y está indicada cuando la FAV radiocefálica no es una opción adecuada y antes de realizar una FAV proximal en brazo.

El porcentaje de éxito en la creación de FAVe en nuestro centro fue similar al publicado en otras series de pacientes más amplias<sup>4,11,12</sup>. No se registraron efectos adversos en el procedimiento. La FAVe fallida tuvo relación con una placa de ateroma en la zona de realización. A pesar de este éxito en la creación, 3 de las 4 FAVe precisaron intervención endovascular posterior para favorecer su maduración. Otros estudios, aunque en menor porcentaje, también refieren la necesidad de intervención endovascular<sup>6,13,14</sup>. Los tiempos de espera para iniciar la punción de las FAVe fueron más prolongados que los reportados por otros estudios<sup>4,6,11,12,14</sup>, probablemente relacionado con una actitud cautelosa ante una primera experiencia con este tipo de acceso vascular.

No encontramos bibliografía relacionada con la práctica de enfermería con este tipo de acceso vascular. En nuestra experiencia observamos que la dificultad percibida por las en-

fermeras para la punción inicialmente es superior a las FAV quirúrgicas, pero a partir del mes disminuye y es similar a la observada en la punción de la FAV quirúrgica. Esta dificultad inicial puede tener relación con dos circunstancias: la curva de aprendizaje en el manejo de este tipo de FAVE y la ausencia de una incisión y cicatriz como referencia. Esta ausencia, señalada por las enfermeras encuestadas, supuso una dificultad añadida y precisó una exploración más exhaustiva. Hebibi y al. también hacen alusión a esta falta de cicatriz y advierten de la necesidad de atención de enfermería para evitar la canalización intravenosa involuntaria, sobre todo por parte del personal que no es de diálisis para análisis de sangre y/o la toma de la presión arterial en la extremidad de la FAVE, a la vez que subraya la importancia de la educación al paciente para evitar efectos adversos<sup>8</sup>.

Como ya han apuntado otros autores, incluir en la formación y en la rutina de trabajo el uso del ecógrafo ayuda a conocer mejor el acceso vascular y elegir adecuadamente las zonas de canulación<sup>15</sup>. El uso del ecógrafo para valorar la madurez y definir los puntos de punción fue de gran utilidad.

Las principales limitaciones de nuestra investigación son el limitado tamaño muestral y ser un estudio retrospectivo; pero al tratarse de un procedimiento novedoso consideramos que estos resultados preliminares pueden ser de interés para los profesionales de otras unidades donde se quiera implantar.

La FAVE es un recurso novedoso para los pacientes en hemodiálisis, un acceso vascular menos agresivo, exento de cirugía y por tanto sin la cicatriz que tradicionalmente indicaba la anastomosis. Para enfermería de diálisis este modelo de FAV es un nuevo reto para ofrecer y realizar cuidados de calidad. Creemos que estos cuidados deben incluir, además de la monitorización y vigilancia propia de todas las FAV, la educación sanitaria al paciente y la divulgación de este nuevo acceso al colectivo de enfermería fuera de las unidades de diálisis. Por sus características, la FAVE puede ser inicialmente más complicada de puncionar, por ello la ampliación de la formación ecográfica y su uso en diálisis puede ser de ayuda para optimizar todos los puntos posibles de canulación que ofrece este acceso.

\* En la bibliografía consultada el acrónimo que se utiliza para las FAV de creación percutánea en inglés es FAVp. En nuestro estudio hemos utilizado el acrónimo FAVE para no confundir con FAV protésica (el acrónimo en inglés es AVG pero en español es FAVp<sup>(1)</sup>)

## AGRADECIMIENTOS

A la Dra. Sagrario García Rebollo por su compromiso y apoyo A las compañeras de hemodiálisis del CHUC y Hospiten Tamaragua por su colaboración.

## Conflicto de intereses

Los autores declaran que no tienen conflictos de intereses potenciales relacionados con los contenidos del artículo.

Los autores declaran no haber recibido financiación alguna.

## BIBLIOGRAFÍA

1. Ibeas J, Roca-Tey R, Vallespín J, Moreno T, Moñux G, Martí-Monrós A, et al. Guía Clínica Española del Acceso Vascular para Hemodiálisis. *Nefrología* 2017 Jan 1;37:1-191.
2. Brescia MJ, Cimino JE, Appel K, Hurwich BJ. Chronic hemodialysis using venipuncture and a surgically created arteriovenous fistula. *N Engl J Med* [Internet]. 1966;275(20):1089-1092. Disponible en: <https://doi.org/10.1056/NEJM196611172752002>.
3. Hull JE, Jennings WC, Cooper RI, Waheed U, Schaefer ME, Narayan R. The Pivotal Multicenter Trial of Ultrasound-Guided Percutaneous Arteriovenous Fistula Creation for Hemodialysis Access. *J Vasc Interv Radiol* [Internet]. 2018 Feb 1 [cited 2022 Jun 23];29(2):149-158.e5. Disponible en: <https://pubmed.ncbi.nlm.nih.gov/29275056/>.
4. Lok CE, Rajan DK, Clement J, Kiaii M, Sidhu R, Thomson K, et al. Endovascular Proximal Forearm Arteriovenous Fistula for Hemodialysis Access: Results of the Prospective, Multicenter Novel Endovascular Access Trial (NEAT). *Am J Kidney Dis* 2017 Oct 1;70(4):486-97.
5. Mallios A, Nelson PR, Franco G, Jennings WC. Creating percutaneous radiocephalic arteriovenous fistulas at the wrist. *J Vasc Access* [Internet]. 2021 Mar 1 [cited 2022 Jun 23];22(2):299-303. Disponible en: <https://journals.sagepub.com/doi/10.1177/1129729820933737>.
6. Berland T, Clement J, Inston N, Kreienberg P, Ouriel K, Bala S, et al. Percutaneous arteriovenous fistula creation with the 4F WavelinQ EndoAVF System. *J Vasc Surg* 2022 Mar 1;75(3):1038-1046.e3.
7. WavelinQTM EndoAVF System - Rethink Fistula Creation - WavelinQ [Internet]. [cited 2022 Jun 4]. Disponible en: <https://wavelinq.bd.com/>.
8. Hebibi H, Achiche J, Franco G, Rottembourg J. Clinical hemodialysis experience with percutaneous arteriovenous fistulas created using the Ellipsys® vascular access system. *Hemodial Int* [Internet]. 2019/03/01. 2019 Apr;23(2):167-72. Disponible en: <https://pubmed.ncbi.nlm.nih.gov/30821894>.

9. Lok CE, Rajan DK. KDOQI 2019 Vascular Access Guidelines: What Is New. *Semin Intervent Radiol* 2022;39(1):3-8.
10. Dawoud D, Lok CE, Waheed U. Recent Advances in Arteriovenous Access Creation for Hemodialysis: New Horizons in Dialysis Vascular Access. *Adv Chronic Kidney Dis* 2020;27(3):191-8.
11. Rajan DK, Ebner A, Desai SB, Rios JM, Cohn WE. Percutaneous creation of an arteriovenous fistula for hemodialysis access. *J Vasc Interv Radiol* [Internet]. 2015 [cited 2022 Jun 23];26(4):484-90. Disponible en: <https://pubmed.ncbi.nlm.nih.gov/25805537/>.
12. Radosa CG, Radosa JC, Weiss N, Schmidt C, Werth S, Hofmockel T, et al. Endovascular Creation of an Arteriovenous Fistula (endoAVF) for Hemodialysis Access: First Results. *Cardiovasc Interv Radiol* [Internet]. 2017 [consultado 4 Jul 2022];40(10):1545-51. Disponible en: <https://link.springer.com/article/10.1007/s00270-017-1750-x>.
13. Kitrou PM, Balta L, Papachristou E, Papisotiriou M, Katsanos K, Theofanis M, et al. Percutaneous Arteriovenous Fistula Creation with the WavelinQ 4-French EndoAVF System: A Single-Center Retrospective Analysis of 30 Patients. *J Vasc Interv Radiol* 2022;33(1):33-40.
14. Yan Wee IJ, Yap HY, Tang TY, Chong TT. A systematic review, meta-analysis, and meta-regression of the efficacy and safety of endovascular arteriovenous fistula creation. *J Vasc Surg* [Internet]. 2020 [consultado 4 Jul 2022];71(1):309-317.e5. Disponible en: <https://pubmed.ncbi.nlm.nih.gov/31564584/>.
15. Molina Mejías P, Liébana Pamos B, Moreno Pérez Y, Arribas Cobo P, Rodríguez Gayán P, Díaz de Argote P, et al. Aportación de la ecografía realizada por enfermería a la exploración del acceso vascular. *Enfermería Nefrológica* [Internet]. 2017 [consultado 4 Jul 2022];20(3):241-5. Disponible en: [https://scielo.isciii.es/scielo.php?script=sci\\_arttext&pid=S2254-28842017000300241&lng=es&nrm=iso&tlng=es](https://scielo.isciii.es/scielo.php?script=sci_arttext&pid=S2254-28842017000300241&lng=es&nrm=iso&tlng=es).

